

RENATA BEDNORZ<sup>1</sup>, WOJCIECH APOZNAŃSKI<sup>2</sup>, DANUTA ZWOLIŃSKA<sup>1</sup>,  
URSZULA ZALEWSKA-DOROBISZ<sup>3</sup>

## Zastawka cewki tylnej rozpoznana w 16. roku życia w przebiegu zaostżenia przewlekłej niewydolności nerek

### Posterior Urethral Valves Diagnosed in a 16-Year-Old Patient with Chronic Renal Failure

<sup>1</sup> Katedra i Klinika Nefrologii Pediatricznej

<sup>2</sup> Katedra i Klinika Chirurgii i Urologii Dziecięcej

<sup>3</sup> Katedra i Zakład Radiologii

#### Streszczenie

Zastawki cewki tylnej (VUP – *valvulae urethrae postrioris*) są najczęstszą przyczyną podpęcherzowej przeszkody w odpływie moczu u chłopców. Zazwyczaj VUP są rozpoznawane prenatalnie w badaniu USG lub zaraz po urodzeniu. Autorzy przedstawiają przypadek chłopca, u którego VUP rozpoznano w 16. roku życia w przebiegu zaostżenia przewlekłej niewydolności nerek. Opisano przebieg choroby, diagnostykę i wyniki stosowanego leczenia zabiegowego i zachowawczego (*Adv Clin Exp Med 2005, 14, 3, 629–634*).

**Słowa kluczowe:** zastawka cewki tylnej, przewlekła niewydolność nerek, diagnostyka, postępowanie terapeutyczne.

#### Abstract

Posterior urethral valve is the most frequent reason of bladder out flow obstruction in young boys. Often valves are recognized in prenatal diagnosis including ultrasound or shortly after birth. Authors would like to present a case of 16-years boy with acute renal failure due to unrecognized posterior urethral valve. Diagnosis, treatment and results are presented including endoscopic, urological and conservative treatment (*Adv Clin Exp Med 2005, 14, 3, 629–634*).

**Key words:** posterior urethral valves, chronic renal failure, diagnosis, treatment.

Zastawki cewki tylnej (*valvulae urethrae posterioris*, VUP) są najczęstszą wrodzoną przyczyną podpęcherzowej przeszkody w odpływie moczu u chłopców, prowadzącą do niewydolności nerek u 30% pacjentów [1].

Częstość występowania wady wynosi 1 na 5000–8000 żywo urodzonych. Zmiany w postaci nadmiernie przerośniętych fałdów błony śluzowej, leżących w cewce błonistej między jej ścianą a wzgórkiem nasiennym, tworzące żaglowatą przeszkodę w odpływie moczu z pęcherza, po raz pierwszy opisał Young w 1919 r., wyróżniając 3 rodzaje zastawek [2].

Obecnie wyróżnia się dwa typy zastawek cewki tylnej. W pierwszym – przerośnięte parzyste fałdy śluzówki układają się między wzgórkiem na-

siennym a przednią ścianą cewki moczowej, tworząc w czasie mikcji „gniazda jaskółcze” utrudniające odpływ moczu z pęcherza. W drugim typie, przesłonowym, poniżej wzgórka nasiennego stwierdza się łącznotkankową błonę z centralnym otworem, prawdopodobnie pozostałość po przegrodzie moczowo-płciowej, która w kształcie pierścienia otacza cewkę moczową.

Patogeneza wady nie jest do końca wyjaśniona. Wiąże się to z niezupełnie poznany procesem rozwoju męskiej cewki moczowej. Anatomicznie w cewce tylnej wyróżnia się część sterczową i błoniastą, biegnącą od szyi pęcherza przez przeponę moczowo-płciową, a cewkę przednią stanowi część opuszkowa i prąciowa, począwszy od dolnej części przetoki moczowo-płciowej [3, 4]. Pierw-

sze dwa odcinki cewki moczowej u chłopców i dziewczynek są takie same, co wiąże się prawdopodobnie z niską wrażliwością tej części cewki na androgeny. Przypuszcza się, że wszystkie wady wrodzone cewki moczowej wynikają z zaburzonej w okresie płodowym dystrybucji androgenów na jej poszczególne odcinki [3, 4]. Według jednej z hipotez zastawka jest pozostałością nieprawidłowo przemieszczonych przewodów Wolffa, a według innej – pozostałością przedniej części błony dziewiczej, będącą pochodną przewodu Müllera [3, 4]. Dewan uważa, że przeszkodą jest błona z otworem w części centralnej, a obserwowane fragmenty zastawki pochodzą z uszkodzenia podczas instrumentacji błoniastej przegrody [5]. Przeszkoda w opróżnianiu pęcherza zawsze prowadzi do poszerzenia bliższego odcinka cewki, nadmiernego przerostu szyi pęcherza (jego warstwy mięśniowej), a także rozwoju uchyłków [2–5]. Z czasem dochodzi do powstania moczowodów olbrzymich, wtórnych odpływów pęcherzowo-moczowodowych lub utrudnienia odpływu moczu spowodowanego zwężeniem przypęcherzowych odcinków moczowodów, a potem do obustronnego wodonercza.

Ponieważ VUP prowadzi do niekorzystnych następstw w czynności zarówno dolnych, jak i górnych dróg moczowych, w literaturze jest określana często jako zespół zastawki cewki tylnej [3, 4].

Zazwyczaj powikłania VUP są rozpoznawane prenatalnie w badaniu USG lub zaraz po urodzeniu. U noworodka przebieg choroby może być ciężki, z objawami niewydolności nerek i uogólnionego zakażenia. Nie zawsze jednak wada pociąga za sobą tak poważne skutki. Bywa, że jest rozpoznawana dopiero w czasie diagnostyki zakażenia układu moczowego lub moczenia nocnego u starszych chłopców [4].

W pracy przedstawiono dramatyczny przebieg późno rozpoznanej VUP u chłopca w 16. roku życia oraz efekty leczenia zachowawczego w Klinice Nefrologii Pediatrycznej i zabiegowego w Klinice Chirurgii i Urologii Dziecięcej AM we Wrocławiu.

## Opis przypadku

15-letni chłopiec został przekazany do Kliniki ze szpitala rejonowego z rozpoznaniem ostrej niewydolności nerek oraz podejrzeniem zastawki cewki moczowej w celu dalszej diagnostyki i leczenia.

W. K., 15-letni chłopiec, urodzony z ciąży II, porodu II o czasie, masa urodzeniowa 3350 g, długość 55 cm. Do czasu hospitalizacji nie chorował poważnie, przebył ospę wietrzną, sporadyczne infekcje górnych dróg oddechowych. Z wywiadu wiadomo, że od dzieciństwa wypijał duże ilości

płynów, również nocą. Nie moczył się do łóżka, ale w nocy kilkakrotnie wstawał do toalety. Nie zgłaszał dolegliwości bólowych przy oddawaniu moczu, obserwowano przerywaną mikcję i często kroplowy wyciek moczu.

Opisywana choroba zaczęła się tydzień przed przyjęciem do Kliniki wymiotami, luźnymi stolcami. Ambulatoryjnie zastosowano dietę i nifuroksazyd. Zatrzymanie moczu było powodem przyjęcia do szpitala rejonowego, gdzie w badaniu palpacyjnym stwierdzono znacznie powiększony, bolesny pęcherz moczowy.

W badaniu USG jamy brzusznej uwidoczniło się znaczne poszerzenie układów kielichowo-miedniczkowych obu nerek, znacznie powiększony pęcherz moczowy o pogrubionych ścianach, a w badaniach laboratoryjnych podwyższone wartości mocznika i kreatyniny oraz niedokrwistość. Chłopiec w tym samym dniu został przekazany do Kliniki.

Pacjenta przyjęto w stanie ogólnym bardzo ciężkim, bladego, przymroczonego, RR wynosiło: 170/100 mm Hg, wzrost na poziomie 75 centyla, waga 50 centyl. W badaniu przedmiotowym stwierdzono duży wzdęty brzuch, w rzucie pęcherza moczowego napięty, jajowaty twór, wielkości 10 × 15 cm wystający powyżej spojenia łonowego, a w badaniu *per rectum* – pustą bańkę odbytnicy. Podczas cewnikowania pęcherza wyczuwano mierny opór, który pokonano uzyskując jednocześnie ciągły wypływ 1700 ml początkowo krwistego, a następnie żółtego moczu. Wyniki badań laboratoryjnych: morfologia krwi:

1) Ht – 19,5%, Hb – 6,4 g%, erytrocyty – 212 M/ul, leukocyty – 6,6 k/ul, neutrocyty – 56%, limfocyty – 37%, eozynofile – 5%, monocyty – 2%, płytki krwi – 140 k/ul;

2) badanie gazometryczne krwi: pH – 7,21, pCO<sub>2</sub> – 27,5 mm Hg, pO<sub>2</sub> – 83,0, HCO<sub>3</sub>-std – 13,1 mmol/l, BE – 16,9 mmol/l, mocznik – 546 mg/dl, kreatynina – 27,5 mg/dl, kwas moczowy – 9,4 mg/dl;

3) jonogram: Na – 133 mmol/l, K – 6,0 mmol/l, Ca – 1,8 mmol/l, P – 3,2 mmol/l, PTH – 122 pg/ml;

4) badanie ogólne moczu – brunatny, mętny, pH 6,0, c.gat. 1005, leukocyty 9–12 w polu widzenia, erytrocyty świeże usiewają pole widzenia;

5) posiew moczu: poniżej 100 kom./ml.

W badaniu USG stwierdzono: dużego stopnia zastój moczu w obu nerkach, nerka prawa o wymiarze 13,6 × 5,7 cm, lewa 13,8 × 5,7 cm, w obu nerkach wyraźne cechy zastój; objętość miedniczeki prawej – 23 ml, lewej – 13,3 ml; kielichy szerokie uciskające na korę nerki. Warstwa mięszu nerki prawej śr. 1,3 cm, nerki lewej 1,4 cm; pęcherz moczowy o pogrubiałych ścianach, grubości 1,6 cm; poszerzone moczowody, końcowy odci-

nek prawego moczowodu o średnicy 2,5 cm, lewy o 1,5 cm.

Cystografia uwidoczniła pęcherz o nierównych zarysach z obecnością uchyłków, cewkę moczową z prestenotycznie poszerzonym odcinkiem początkowym, niezaktrastowaną w całości.

Wyniki badań obrazowych wskazywały na zastawkę cewki tylnej przebiegającą z zaostroszą przewlekłą niewydolnością nerek.

Ze względu na ciężki stan ogólny i zaawansowaną mocznicę chłopiec wymagał dializoterapii. Wykonano trzy zabiegi hemodializy, przetoczono masę erytrocytarną (UKKCz), a następnie kontynuowano leczenie zachowawcze. Chłopiec otrzymał leki odkazające drogi moczowe, wyrównujące zaburzenia gospodarki wodno-elektrolitowej i kwasowo-zasadowej, uzyskując w ciągu 14 dni stabilny poziom azotemii – w granicach 2,5 mg/dl kreatyniny i 100 mg/dl mocznika. U chłopca nie stwierdzono anemii i kwasicy, ciśnienie tętnicze unormalizowało się.

W 3. tygodniu choroby wykonując cystoskopię zaobserwowano znaczne zmiany w ścianie pęcherza moczowego pod postacią trabekulacji i olbrzymi przerost szyi pęcherza, prawdopodobnie wtórny do zastawki cewki tylnej. Wykonano przezcewkową elektroresekcję szyi pęcherza i bocznych płatów stercza. Do czasu jej wykonania chłopiec był zacewnikowany.

Po zabiegu czuł się dobrze, mocz oddawał samodzielnie pełnym strumieniem bez udziału tłoczni brzusznej, nie obserwowano zalegania moczu w pęcherzu po mikcji. Na stałe wdrożono leczenie usprawniające opróżnianie pęcherza, stosując leki blokujące receptory  $\alpha$  (doksazosin) oraz leki odkazające drogi moczowe.

Kontrolne badanie po 4 miesiącach od zabiegu wykazało dobry stan ogólny chłopca, mocz oddawał szerokim, ciągłym strumieniem, w ilości 2,5 l/dobę, nadal jednak utrzymywała się nykturia. W badaniu przedmiotowym w narządach wewnętrznych nie stwierdzono odchyień od normy. Ciśnienie tętnicze krwi pozostawało w granicach normy.

Wyniki badań laboratoryjnych: 1) w surowicy krwi: – mocznik 47 mg/dl, kreatynina – 1,55 mg/dl, kwas moczowy – 7 mg/dl, klirens kreatyniny – 22 ml/min/1,73 m<sup>2</sup>, Ca – 5,6 mmol/dl, P – 0,99 mmol/dl, PTH – 66,5 pg/ml; 2) badanie morfologiczne krwi i wykładniki równowagi kwasowo-zasadowej w granicach normy; 3) badanie ogólne moczu – żółty, klarowny, kwaśny, ciężar gat. 1010, osad bez składników patologicznych; 4) posiew moczu – jałowy.

W USG jamy brzusznej stwierdzono: nerki położone prawidłowo, UKM nerek obustronnie nieposzerzone, pęcherz moczowy miernie wypełniony o znacznie pogrubiałych ścianach.

Wynik urografii: obie nerki wydzielają i zagęszczają mocz cieniujący; sklepienia kielichów obu UKM spłycone, UKM obu nerek poszerzone i zniekształcone; dysproporcja wielkości obu nerek; oba moczowody poszerzone w odcinkach przypęcherzowych; zaktrastowanie UKM obu nerek utrzymuje się na zdjęciach wykonanych po 3 i 6 godz., w okolicy ujścia moczowodu lewego widoczny naddatek kontrastu odpowiadający uchyłkowi pęcherza moczowego.

Wyniki cystografii: OPM obustronnie ujemny, po stronie lewej pęcherza jest widoczny uchyłek o wymiarach 2 × 1 cm, cewka moczowa w granicach normy, rozszczep łuku S1.

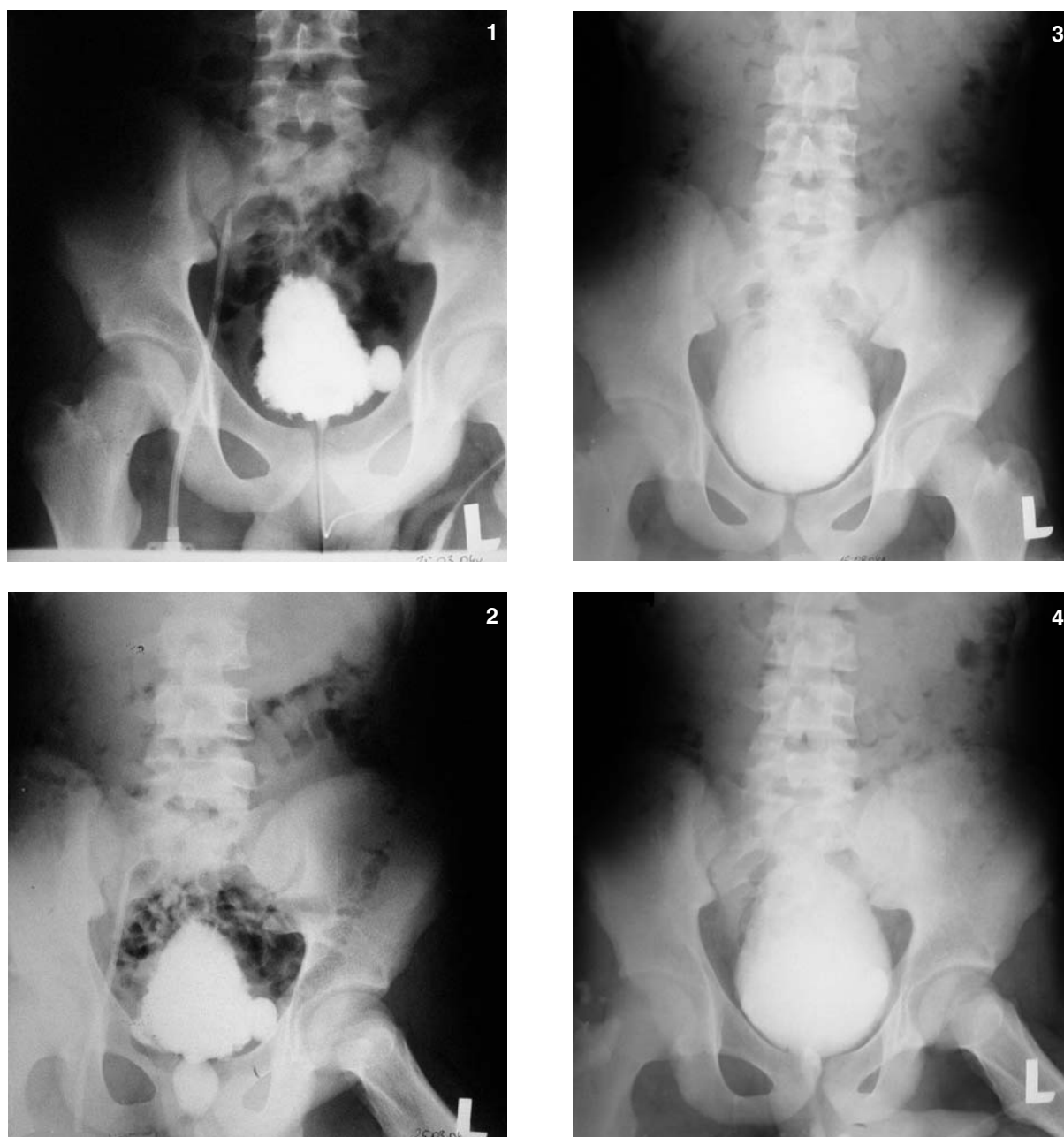
W renografii stwierdzono obustronnie kumulacyjny typ krzywej renograficznej ze stałym wzrostem radioaktywności przez cały czas badania, bez możliwości wyróżnienia kolejnych faz nefrogramu, przemawiający za uszkodzeniem mięszzowym narządu, a w uroflowmetrii oddawanie moczu jednym strumieniem, parametry przepływu w granicach normy, objętość oddanego moczu 620 ml i zaleganie moczu w pęcherzu po mikcji – 35 ml.

## Omówienie

Obraz kliniczny PUV zależy od rozmiaru i rodzaju zastawki oraz od długości trwania okresu utrudnienia w odpływie moczu. W typie III – przesłonowym, obserwuje się najwcześniejsze i najcięższe zaburzenia. Już w wieku płodowym może dojść do dysplazji nerek [6–8, 15], jeśli jednak przeszkoda w odpływie moczu jest niewielka, objawy kliniczne, takie jak wykapywanie moczu po mikcji, parcia naglące oraz moczenie nocne mogą pojawić się w wieku późniejszym i stwarzać trudności diagnostyczne, na co wskazuje nasz przypadek.

U opisywanego pacjenta w okresie dziecięcym wymienione objawy pozostawały niezauważone przez rodziców i lekarzy, podobnie jak później wzmożone pragnienie i wielomocz. Pewnym wytłumaczeniem tej sytuacji mógłby być fakt, że nie obserwowano u chłopca opóźnienia rozwoju fizycznego ani upośledzenia wzrastania. Nie notowano również infekcji dróg moczowych, a sam chłopiec nie zgłaszał żadnych dolegliwości dysurycznych. Zatrzymanie moczu, które nastąpiło podczas ostrej infekcji jelitowej doprowadziło do gwałtownego pogorszenia funkcji nerki i objawów ostrej mocznicy.

Postępowanie lecznicze u chłopców z VUP jest uzależnione od wieku oraz stopnia uszkodzenia mięszzu nerek [6–9]. Uważa się, że im starsze dziecko w momencie postawienia rozpoznania, tym postępowanie zabiegowe jest mniej agresywne i przy prawidłowej funkcji nerek sprowadza się



**Ryc. 1.** Ureterocystografia mikcyjna: z lewej stan przed zabiegiem (1, 2), – stan 4 miesiące po zabiegu (3, 4)

**Fig. 1.** Voiding cystourethrography – before surgery state (1, 2), – four months after surgery (3, 4)

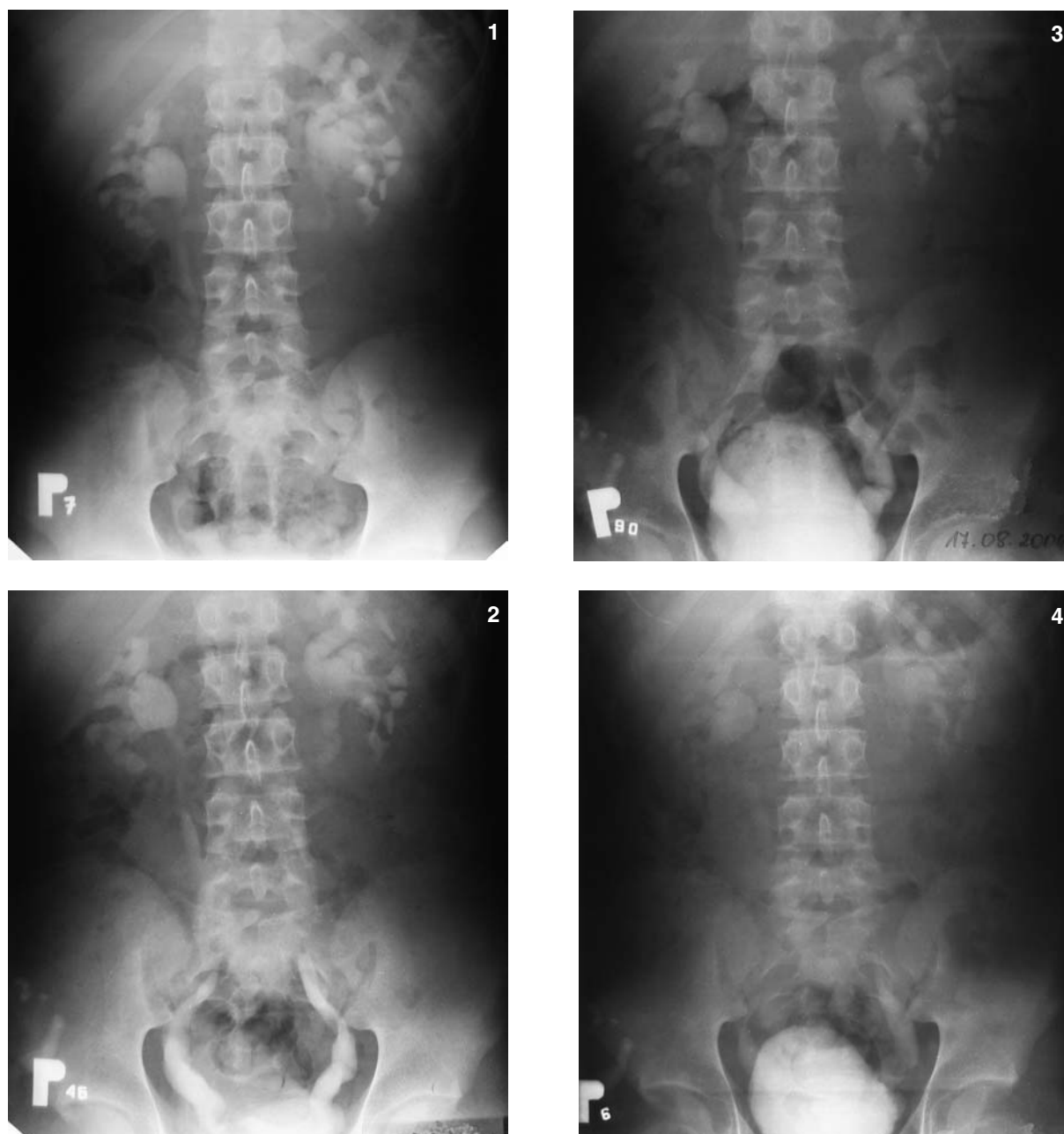
do endoskopowego usunięcia przeszkody [8–10, 12]. Głównym elementem leczenia jest zabieg elektroresekcji przezcewkowej [8–10, 12].

Od lat 60. ubiegłego stulecia panuje pogląd, że u dzieci z obustronnymi moczowodami olbrzymimi i z upośledzeniem funkcji nerek istnieje konieczność czasowego odprowadzenia moczu przez wytworzenie wysokich, pętlowych przetok moczowodowo-skrónych [6–8]. Celem tego zabiegu jest wypływ moczu na zewnątrz, przy równoczesnym splywie do pęcherza moczowego, co utrzymuje jego czynność [6]. Z badań Kruegera opublikowanych na początku lat 80. wynika, że wczesne założenie przetok zdecydowanie poprawia funkcję

nerek w porównaniu do grupy dzieci, u których wykonano tylko endoskopowe zabiegi przezcewkowe [7]. Nie jest to zgodne z obserwacjami Ducketta i Norrisa oraz Reinberga, którzy wykazali, że odległe efekty leczenia zabiegowego, niezależnie od stosowanej metody, są podobne [8, 9].

U pacjenta w czasie zabiegu operacyjnego wykonano elektroresekcję szyi pęcherza moczowego wraz z resekcją części bocznych płatów stercza. Tak rozległy zabieg w cewce tylnej wynikał z daleko posuniętych zmian chorobowych, które prawdopodobnie pojawiły się wtórnie do VUP. Chłopiec zabieg zniósł dobrze, szybko ustąpiła poprawa parametrów czynności nerek.





**Ryc. 2.** Urografia dożylna – stan 4 miesiące po zabiegu

**Fig. 2.** Intravenous urography – four months after surgery

Przedstawiony przypadek wskazuje, że w zaawansowanym stadium VUP zabiegi elektroresekcji przezcewkowej są wystarczające do poprawy funkcji nerek. Obserwacja ta jest potwierdzeniem spostrzeżeń wyżej cytowanych autorów. Założenie wysokich przetok moczowodowo-skrónych jest postępowaniem agresywnym i w wyjątkowych przypadkach z pełnym powodzeniem może być zastąpione przez nefrostomię zakładaną przezskórną pod kontrolą USG. Ważnym argumentem przemawiającym przeciw zakładaniu przetok moczowo-skrónych jest nasilenie zaburzeń czynności dolnych dróg moczowych [11, 14, 16, 17]. Niestabilność pęcherza moczowego jest stałym elementem zespołu VUP. Nawet niepełne

i czasowe wyłączenie pęcherza z układu moczowego przez nadpęcherzowe odprowadzenie moczu sprawia, że ponowna próba zamknięcia przetok napotyka na problemy związane z wyraźnym zmniejszeniem objętości pęcherza w przyszłości. Stan taki może prowadzić do konieczności wykonania zabiegów powiększania pęcherza [11, 13, 14].

Całkowity powrót prawidłowej czynności nerek jest możliwy jedynie po usunięciu krótko trwającej ostrej przeszkody w odpływie moczu. Potencjalna możliwość powrotu prawidłowej czynności nerek w przypadkach przewlekłych zależy od stopnia dysplazji nerek i nieodwracalnego uszkodzenia ich mięszu [16].

Hulbert uważa, że stałą poprawę przesączania kłębuszkowego obserwuje się u dzieci, u których rozpoznano i leczono przeszkodę w odpływie moczu w pierwszym roku życia, zabieg w późniejszym terminie w najlepszym razie jedynie hamuje postęp niewydolności nerek [17].

W opisanym przez autorów przypadku stan ogólny pacjenta był bardzo ciężki. Zatrzymanie moczu doprowadziło do znacznego pogorszenia funkcji nerek. Wartości kreatyniny sięgały do 27,5 mg/dl, a mocznika do 546 mg/dl. Obserwowano też kwasicę metaboliczną. Duże zmiany w obrazie USG, takie jak: obustronna ureterohydronefroza z węższą warstwą korową, pęcherz o wyraźnie pogrubiałych ścianach z licznymi uchyłkami i prestenotycznie poszerzony odcinek cewki moczowej, potwierdzały dłu-

gotwały przebieg VUP. Bezpośrednio po przyjęciu chłopiec został zacewnikowany, co pozwoliło na swobodny spływ moczu z pęcherza. Zabieg ten wraz z trzema sesjami hemodializy doprowadził do poprawy funkcji nerek w ciągu trzech tygodni leczenia (kreatynina: 2,5 mg/dl, mocznik: 100 mg/dl). Ostatecznie zastosowano leczenie endoskopowe usuwające przeszkodę podpęcherzową, a następnie farmakologiczne – usprawniające funkcję opróżniania pęcherza. Obecnie chłopiec czuje się bardzo dobrze, mocz oddaje ciągłym strumieniem, stężenie mocznika i kreatyniny jest tylko nieznacznie podwyższone. Wymaga dalszego monitorowania czynności pęcherza moczowego i stanu dróg moczowych pod kątem zakażeń w celu profilaktyki rozwoju przewlekłej niewydolności nerek.

## Piśmiennictwo

- [1] Reddy PP, Mandel J: Prenatal diagnosis. *Urol Clin North Am* 1998, 25, 171–180.
- [2] Young HH, Frontz WA, Baldwin JC: Congenital obstruction of the posterior urethra. *J Urol* 1919, 3, 289–291.
- [3] Szymkiewicz Cz: Wady układu moczowego powodujące utrudnienie odpływu moczu w Nefrologii Dziecięcej, wyd. Ośrodek Informacji Naukowej Polfa, Warszawa 2003, 2, 91–96.
- [4] Baka-Ostrowska M: Najczęstsze wady układu moczowego. *Standardy Medyczne*, 2004, 6, (Supl.) 13, 74–77.
- [5] Dewan P: A Congenital obstructing posterior urethral membrane (COPUM). *Pediatr Surg Int* 1998, 8, 45–47.
- [6] Johnston JH: Temporary cutaneous ureterostomy in the management of advanced congenital urinary obstruction. *Arch Dis Child* 1993, 38, 161–165.
- [7] Krueger RP, Hardy BE, Churchill BM: Growth in boys with posterior urethral valves. *Urol Clin North Am* 1980, 7, 265–269.
- [8] Duckett JW, Norris M: The management of neonatal valves with advanced hydronephrosis and azotemia. *Controversies in Urology*. Year Book Medical Publishers, Chicago 1989, 2–10.
- [9] Reinberg Y, deCastano I, Gonzalez R: Influence of initial therapy on progression of renal failure and body growth in children with posterior urethral valves. *J Urol* 1992, 148, 532–538.
- [10] Zaontz MR, Firlit CF: Percutaneous antegrade ablation of posterior urethral valves in premature or underweight term neonates: An alternative to primary vesicostomy. *J Urol* 1985, 134, 139–143.
- [11] Zaragoza MR, Ritchey ML, Bloom DA, McGuire EJ: Enterocystoplasty in renal transplantation candidates: urodynamic evaluation and outcome. *J Urol* 1993, 150, 1463–1468.
- [12] Gonzalez ET: Alternatives in the management of posterior urethral valves. *Urol Clin North Am* 1990, 17, 335–339.
- [13] Apoznański W, Czernik J, Chrzan R, Siekanowicz P: Zastosowanie ureterocystoplastyki u chłopców z zastawką cewki tylnej. *Adv Clin Exp Med* 2003, 12, 3 389–392.
- [14] Filipas D, Fish M, Leisner J, Stein R, Hohenfellner R, Thuroff JW: Odprowadzenie moczu u dzieci: wskazania do zastosowania różnych metod. *EBU European Urology Update Series*. 1999, 6, 5–13, *BJU International* 1999, 84, 897–904
- [15] Hendren WH: Posterior urethral valves. In: *Pediatric Urology*. Ed. Ashcroft KW, W.B. Saunders Co, Philadelphia 1990, 313–334.
- [16] Tejani A, Butt K, Glassberg K: Predictors of eventual end-stage renal disease in children with posterior urethral valves. *J Urol* 1986, 136, 15, 27–30.
- [17] Hulbert WC, Duckett JW: Current views on posterior urethral valves. *Pediatr Annal* 1988, 17, 31–36.

## Adres do korespondencji:

Renata Bednorz  
Katedra i Klinika Nefrologii Dziecięcej AM  
ul. Curie-Skłodowskiej 50/52  
Wrocław

Praca wpłynęła do Redakcji: 18.11.2004 r.  
Po recenzji: 10.01.2005 r.  
Zaakceptowano do druku: 10.01.2005 r.

Received: 18.11.2004  
Revised: 10.01.2005  
Accepted: 10.01.2005

